



ФУНКЦИОНАЛЬНАЯ ДИАГНОСТИКА жевательного-речевого аппарата и лечение дисфункций ВНЧС и парафункции жевательных мышц с использованием аппаратного комплекса MYOTRONICS K7+J5

**Р.А.Фадеев**

• д.м.н., профессор, ректор, зав. кафедрой ортодонтии, СПбИНСТОМ; профессор кафедры стоматологии, НовГУ; профессор кафедры детской стоматологии с курсом челюстно-лицевой хирургии, ПСПбГМУ им. акад. И.П.Павлова
Адрес: 195176, Санкт-Петербург, пр. Металлистов, д. 58
Тел.: 8 (812) 324-00-44
E-mail: Doc375@medi.spb.ru

И.В.Мартынов

• врач-ортодонт высшей категории, ООО "Ортодонтический центр "ДентИдеалПлюс", г. Санкт-Петербург
Адрес: г. Санкт-Петербург, Басков пер., д. 17
Тел.: 8 (812) 272-13-26
E-mail: dentideal@gmail.com

С.В.Нечкин

• клинический ординатор кафедры стоматологии хирургической и челюстно-лицевой хирургии, ПСПбГМУ им. акад. И.П.Павлова
Адрес: г. СПб., ул. Льва Толстого, д. 6/8
Тел.: 8 (812) 346-06-48
E-mail: nechkinsergey@gmail.com

Резюме. Эта статья затрагивает проблему лечения дисфункции височно-нижнечелюстного сустава (ВНЧС) и парафункций жевательных мышц.

В своей работе мы используем аппаратный комплекс MYOTRONICS K7+J5. Это мультифункциональное оборудование. Оно включает несколько отдельных устройств для электромиографии, сонографии, кинезиографии и ТЭНС-терапии (транскожная электростимуляция).

С помощью ТЭНС мы добиваемся оптимальной позиции нижней челюсти и затем применяем разобщающие зубные ряды каппы перед ортодонтической коррекцией или протезированием.

Применение современной функциональной аппаратуры повышает качество диагностики, лечения дисфункции ВНЧС и парафункций жевательных мышц.

Ключевые слова: дисфункция жевательного-речевого аппарата, транскожная электростимуляция, MYOTRONICS K7+J5.

Functional diagnostics of chewing-speech complex and TMJD (temporomandibular joint dysfunction) treatment using MYOTRONICS K7+J5 equipment.

Summary. This article discusses a problem of TMJD (temporomandibular joint dysfunction) treatment.

We use MYOTRONICS K7+J5 equipment in our work. This is a multifunctional complex. It consists of several separate devices for electromyography, sonography, kinesiography and TENS (transcutaneous electrical nerve stimulation).

We get optimal mandible position by TENS and then we use decompression occlusal splint therapy before orthodontic and orthopedic corrections.

We believe that successful treatment of TMJD is not able without using of modern functional equipment such as MYOTRONICS K7+J5.

Key words: temporomandibular joint dysfunction, transcutaneous electrical nerve stimulation, MYOTRONICS K7+J5.

По различным данным, нарушения функции ВНЧС и мышц челюстно-лицевой области встречаются у 28-75% взрослого населения (J.P. Okeson, 2003; В.А. Хватова, 2008; Ф.Я. Хорошилкина, 2004).

Эти нарушения могут сопровождаться следующими жалобами: щелчки, хруст, боль в области ВНЧС, ограничение открывания рта, смещение нижней челюсти в сторону при открывании рта, головные и лицевые боли различной локализации,



Рис. 1. Комплекс MYOTRONIX K7+J5



Рис. 2. Кинезиография. Сканирующая рамка

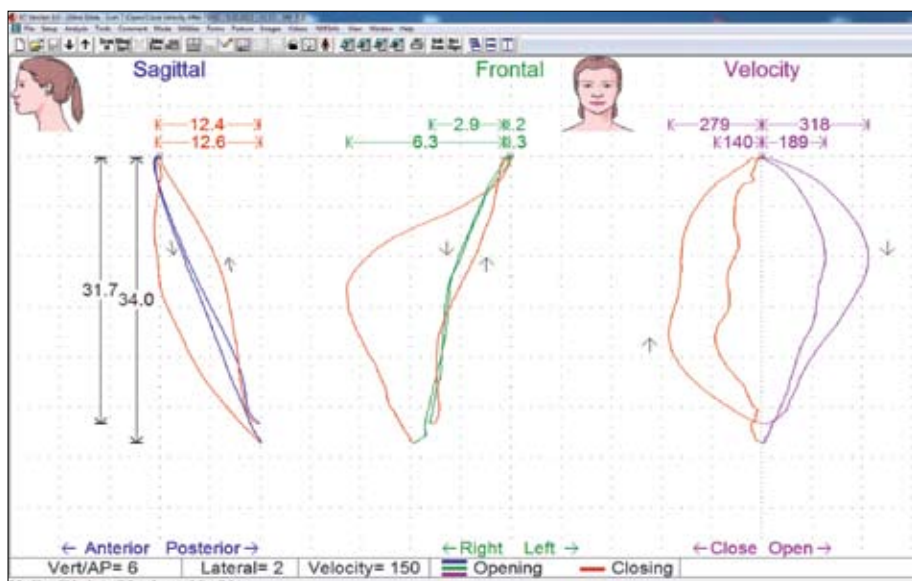
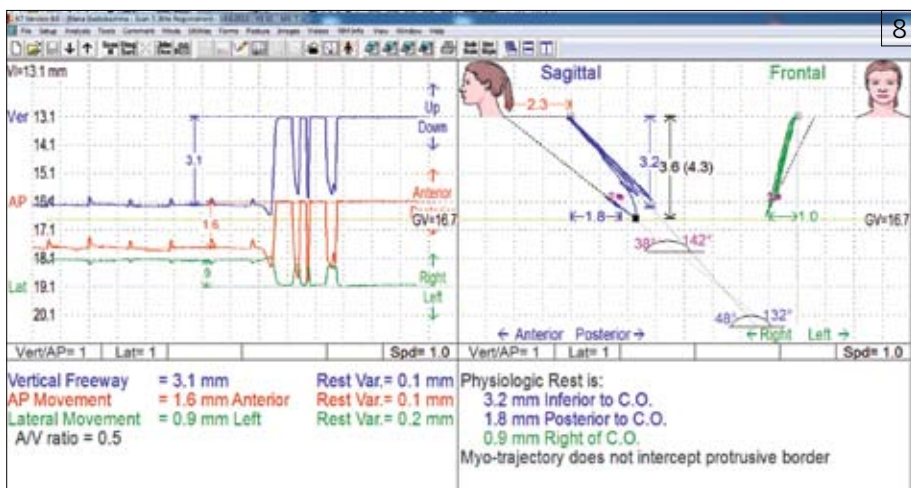
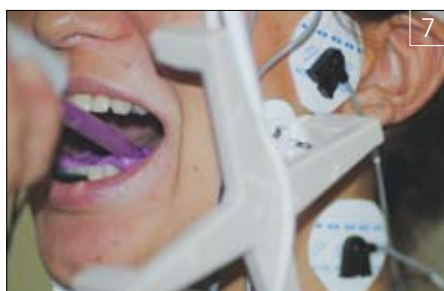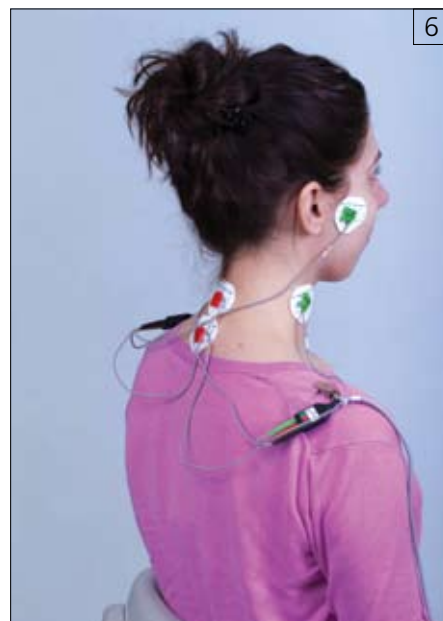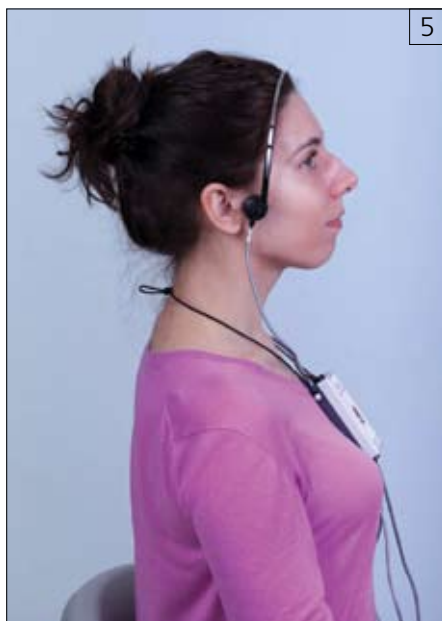
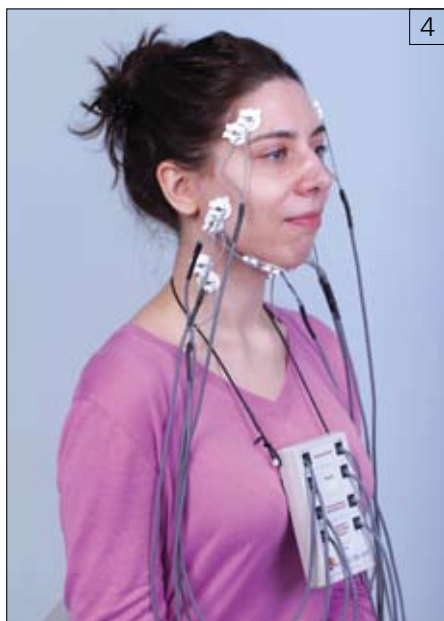


Рис. 3. Данные кинезиографии



■Рис. 4. Электромиография. Расположение электродов
 ■Рис. 5. Сонография
 ■Рис. 6. ТЭНС-терапия. Расположение электродов
 ■Рис. 7. Регистрация оптимального положения нижней челюсти
 ■Рис. 8. Визуализация оптимального положения нижней челюсти

дискомфорт при смыкании зубов, повышенная утомляемость жевательных мышц, периодическое непроизвольное сильное сжатие зубов.

Клиническими проявлениями дисфункции ВНЧС и парафункций жевательных мышц являются: участки повышенной стираемости твердых тканей зубов, клиновидные дефекты, продольные трещины эмали, болезненность при пальпации мышц челюстно-лицевой области и ВНЧС.

Причины нарушения функции жевательно-речевого аппарата многообразны. Некоторые авторы считают, что нет прямой взаимосвязи между нарушением окклюзии и дисфункцией ВНЧС и жевательных мышц. В этом случае в качестве причин указывают самопроизвольное нарушение функции мышц и ВНЧС, связанное с психоэмоциональными (В.Н.Трезубов, Е.А.Булычева, 2001; 2010; А.К.Силин, 2007) и локальными структурными нарушениями (У.Р.Проффит, 2006).

С другой стороны, некоторые исследователи утверждают, что во многих случаях дисфункция ВНЧС и парафункция жевательных мышц обусловлены неправильным смыканием зубных рядов, что выражается в наличии преждевременных контактов, ротации нижней челюсти и/или вынужденного ее

положения. Это приводит к возникновению признаков циклической патологической обратной связи (R.R.Jankelson, 1990; С.А.Chan, 2004; Р.А.Фадеев, О.А.Кудрявцева, 2009).

Существует также точка зрения, что причину нарушения функции ВНЧС и жевательных мышц следует искать в неправильном расположении костных структур скелета, начиная со свода стоп (А.Е.Червоток, 2009).

В любом случае следует признать полиэтиологичную природу развития дисфункции жевательно-речевого аппарата. При этом в разных клинических ситуациях доминируют различные факторы.

Наряду с традиционными методами диагностики, такими как: расчет диагностических моделей челюстей, анализ телерентгенограмм, оценка ортопантограмм, компьютерная томография, магнитно-резонансная томография — современная стоматология использует методы функциональной диагностики.

Основателями функционального направления в стоматологии за рубежом являются А.Rogers (основоположник миогимнастики при зубочелюстных аномалиях), R.R.Jenkelson (родоначалник нейромышечной стоматологии) и А.Gyzi, описавший трансверзальный суставной путь, автор первого индивидуально настраиваемого

артикулятора; в России — И.С.Рубинов (автор метода диагностики — мастикациографии).

Функциональные методы, такие как: мастикациография, миотонометрия, электромиография, определение жевательной эффективности — широко используются в исследовательской работе, но редко применяются в клинической практике.

Основные задачи функциональной диагностики в стоматологии следующие:

- 1) регистрация функции мышц (электромиография, миотонометрия);
- 2) регистрация движений нижней челюсти и височно-нижнечелюстных суставов (мастикациография, кинезиография, аксиография);
- 3) регистрация паранормальных шумов во время функции ВНЧС (сонография);
- 4) определение жевательной эффективности (по И.С.Рубинову, Н.И.Агапову, А.В.Цимбалистову, М.М.Соловьеву, А.Н.Ряховскому и другим авторам).

В своей работе мы используем аппаратный комплекс MYOTRONICS K7+J5 (рис. 1), который позволяет проводить углубленную диагностику состояния ВНЧС и мышц головы и шеи. К возможностям этого комплекса относятся:



Деформация окклюзионной плоскости вследствие вертикального перемещения зубов, вертикального наклона зубов, дистального наклона зубов	да	нет
Клиновидные дефекты зубов	да	нет
Сломанные буторки зубов	да	нет
Сломанные режущие края зубов	да	нет
Трещины эмали зубов	да	нет
Подвижность зубов	да	нет
Веерообразное расхождение вершин передних зубов	да	нет
Неплотные окклюзионные контакты в положении центральной окклюзии на зубах	да	нет
Отпечатки зубов на языке	да	нет
Отпечатки зубов на нижней губе	да	нет
При смещении нижней челюсти вперед «ведение»: по центральным резцам, латеральным резцам, клыкам, первым премолярам, вторым премолярам, первым молярам, вторым молярам, третьим молярам правой стороны, левой стороны, правой и левой сторон		
При смещении нижней челюсти направо «ведение»: по центральным резцам, латеральным резцам, клыкам, первым премолярам, вторым премолярам, первым молярам, вторым молярам, третьим молярам рабочей стороны		
При смещении нижней челюсти вправо «ведение»: по центральным резцам, латеральным резцам, клыкам, первым премолярам, вторым премолярам, первым молярам, вторым молярам, третьим молярам балансирующей стороны		
При смещении нижней челюсти влево «ведение»: по центральным резцам, латеральным резцам, клыкам, первым премолярам, вторым премолярам, первым молярам, вторым молярам, третьим молярам рабочей стороны		
При смещении нижней челюсти влево «ведение»: по центральным резцам, латеральным резцам, клыкам, первым премолярам, вторым премолярам, первым молярам, вторым молярам, третьим молярам балансирующей стороны		
Заключение:		
Ф.И.О. врача, подпись _____		
Стресс	да	нет
Субъективная оценка интенсивности боли пациентов по 10-ти балльной шкале (указать балл)		

ОБСЛЕДОВАНИЕ ПАЦИЕНТА С СИМПТОМАМИ ДИСФУНКЦИИ ВНЧС И ПАРАФУНКЦИИ ЖЕВАТЕЛЬНЫХ МЫШЦ		
Дата обследования: _____		
Ф.И.О. пациента: _____ ДР _____		
1. Жалобы		
Головные боли (часто, редко, иногда, что провоцирует)	да	нет
Боли в области височно-нижнечелюстного сустава (справа, слева, с правой и левой стороны)	да	нет
Боли в области уха (справа, слева, с правой и левой стороны)	да	нет
Боли в лицевой области (указать локализацию и частоту возникновения, что снимает боль)	да	нет
Боли в шейном отделе позвоночника (указать локализацию)	да	нет
Шумы в области уха (справа, слева, с правой и левой стороны)	да	нет
Щелканье в области сустава при открывании рта (справа, слева), при закрывании рта (справа, слева)	да	нет
Головокружение (часто, редко, иногда, с чем связано)	да	нет
Затруднения при глотании	да	нет
Онемение кончиков пальцев рук (справа, слева, с правой и левой стороны)	да	нет
Асимметрия лица (когда стал замечать)	да	нет
Изменение положения нижней челюсти (когда стал замечать)	да	нет
Периодическое скрежет зубов (бруксизм)	да	нет
Дискомфорт, напряжение в мышцах, в области угла нижней челюсти по утрам, по ночам (справа, слева, с правой и левой стороны)	да	нет
Подвижность зубов (когда появилась)	да	нет
Чувствительность зубов к холодному/горячему	да	нет
Затруднения при пережевывании пищи	да	нет
Повышенная возбудимость/бессонница	да	нет
Храп	да	нет

Амплитуда открывания рта (расстояние между режущими краями передних зубов, между верхними альвеолярными отростками в переднем отделе, между верхней альвеолярной отростка и режущим краем зубов в переднем отделе)	мм
--	----

Рис. 9. Диагностическая карта обследования пациента с дисфункцией ВНЧС и парафункцией жевательных мышц (фрагмент)

Направление в кабинет Функциональной Диагностики

Пациент _____

Дата рождения _____

Диагноз: _____

Направляется в кабинет Функциональной Диагностики для выполнения исследований:

1. Полное обследование без TENS.
2. Полное обследование с TENS.
3. Электромиография.
4. Кинезиография.
5. Сонография.
6. Определение положения нижней челюсти.
7. Сеанс TENS-терапии.

Врач _____

Дата _____

Рис. 10. Направление на функциональную диагностику

- Кинезиография (графическая регистрация движений нижней челюсти на экране монитора) (рис. 2, 3).
- Электромиография (регистрация состояния мышц в покое и во время функции) (рис. 4, 11).
- Сонография (регистрация паранормальных шумов во время функции ВНЧС) (рис. 6).

Кроме диагностических задач, MYOTRONICS K7+J5 обладает возможностями миорелаксирующего воздействия на мышцы челюстно-лицевой области (ТЭНС — транскожная электронейростимуляция). С этой целью на кожу в области наименее глубокого залегания периферических ветвей тройничного, лицевого и добавочного нервов накладываются

электроды и производится ультразвуко-частотная стимуляция указанных областей (рис. 6). При этом происходит расслабление жевательной мускулатуры, что позволяет нижней челюсти занять оптимальное положение в пространстве черепа.

Электронейростимуляция рекомендована в случаях стойкого тонического напряжения жевательных мышц в качестве лечебной процедуры курсом из 7-10 сеансов.

Благодаря нейромышечному воздействию, у врача появляется возможность обнаружить и зафиксировать с помощью быстротвердеющего регистрата пространственное положение нижней челюсти, при

котором мышцы головы и шеи находятся в состоянии баланса (рис. 7). Эта методика позволяет более точно определить оптимальное положение нижней челюсти по сравнению с традиционными способами. Преимуществом данной методики также является возможность визуального контроля положения нижней челюсти на экране монитора (рис. 8).

Для проведения электронейростимуляции существует ряд противопоказаний:

- Наличие в прошлом эпилептических приступов, а также состояний, сопровождающихся повышенной судорожной готовностью.
- Наличие в организме (или закрепленных наочно) электронных устройств, регулирующих жизнедеятельность систем и органов (кардиостимуляторы, нейростимуляторы, электронные имплантаты, инсулиновые насосы и другое).
- Хронические заболевания в стадии обострения.
- Аллергическая реакция на компоненты датчиков.

Нами разработан алгоритм использования аппаратного комплекса MYOTRONICS K7+J5:

1. Первый этап: консультация врача-стоматолога, на которой определяют необходимые показания к проведению функциональной диагностики и объем необходимого обследования.
 2. Второй этап: функциональная диагностика.
 3. Третий этап: изготовление разобщающей зубные ряды каппы для закрепления оптимального положения нижней челюсти.
 4. Четвертый этап: повторная функциональная диагностика для оценки результатов лечения дисфункции ВНЧС и парафункции жевательных мышц с использованием каппы.
 5. Пятый этап: составление плана дальнейшей реабилитации пациента.
- На базе Санкт-Петербургского института стоматологии последипломного образо-

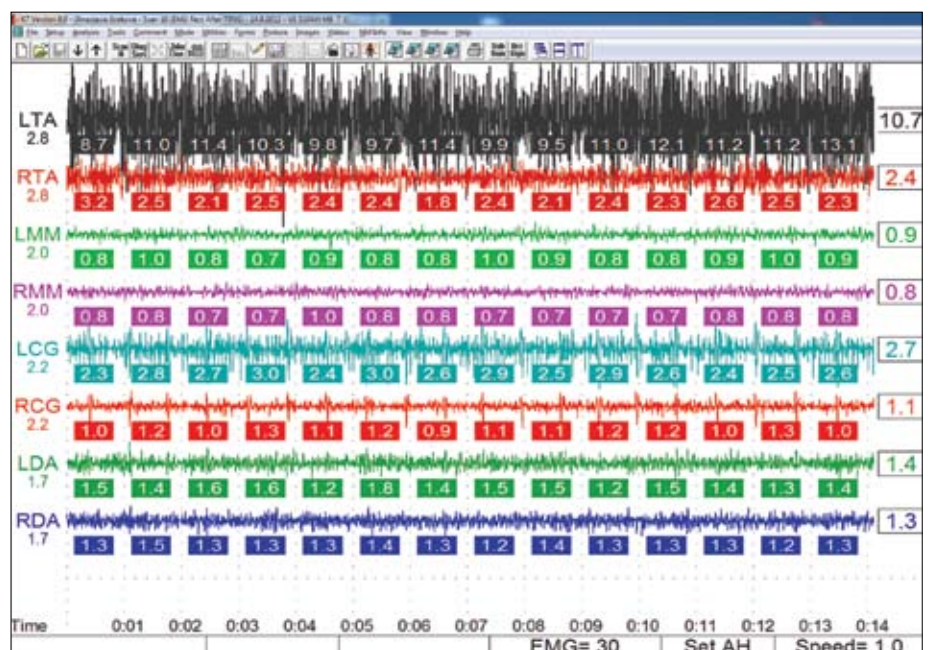
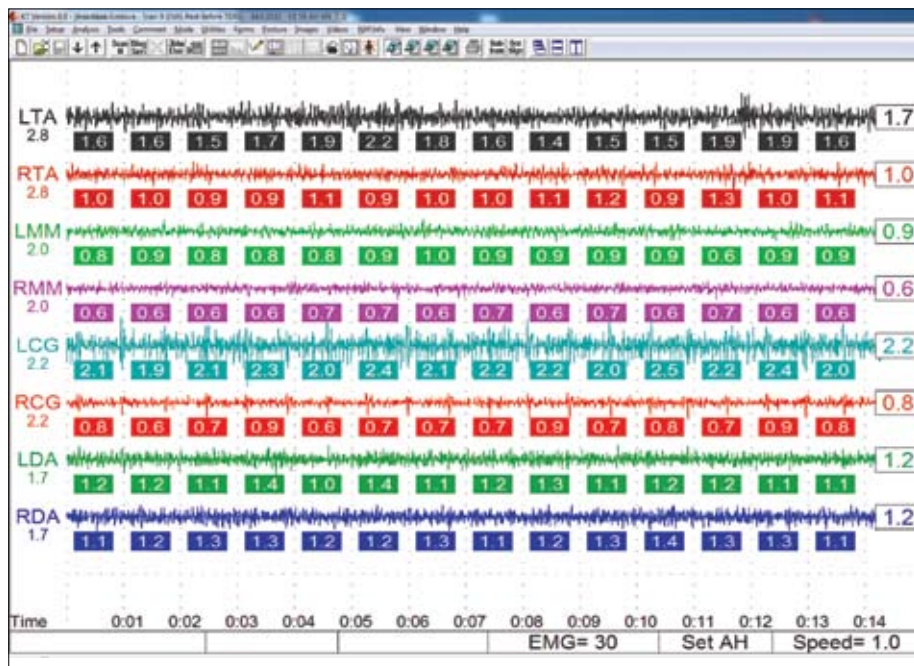
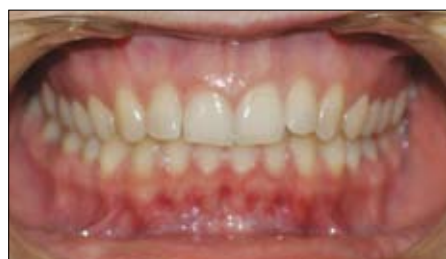

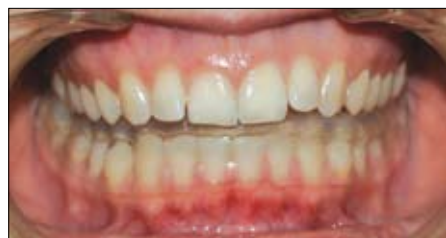Рис. 11. Данные электромиографии жевательных мышц до изготовления каппы



■Рис. 12. Данные электромиографии жевательных мышц после 4-х месяцев ношения каппы



■Рис. 13. Соотношение зубных рядов без каппы



■Рис. 14. Соотношение зубных рядов с каппой

рую утомляемость жевательных мышц при жевании обычной пищи.

Пациентке была проведена функциональная диагностика, выявлены признаки несимметричного тонуса височных и жевательных мышц, девиация нижней челюсти вправо при открывании и закрывании рта, щелчки в средней фазе открывания рта (рис. 11, 12).

Пациентке был проведен сеанс ТЭНС-терапии с определением оптимального положения нижней челюсти, затем изготовлена разобщающая зубные ряды миорелаксационная каппа. Пациентка использовала каппу постоянно, исключая время приема пищи, в течение 4-х месяцев.

После периода использования каппы изменилось привычное положение нижней челюсти, увеличилась степень максимального открывания рта (41 мм), в правом ВНЧС щелчки полностью исчезли, в левом — уменьшились по интенсивности, появлялись лишь периодически; прекратились головные боли в лобной области, снизилась утомляемость жевательных мышц при нагрузке.

Повторная функциональная диагностика выявила признаки выравнивания тонуса жевательных мышц, нормализации функции ВНЧС, значительное снижение уровня паранормальных шумов в ВНЧС (рис. 13, 14).

В настоящий момент пациентка находится на этапе подготовки к ортодонтическому лечению.

Таким образом, использование аппаратного комплекса MYOTRONICS K7+J5 значительно расширяет лечебно-диагностические возможности врача-стоматолога, что позволяет повысить качество стоматологической помощи и открывает новые горизонты в лечении таких сложных патологических состояний, как болевые синдромы головы и шеи.

Авторы выражают благодарность пациентке С. за помощь в подготовке статьи и разрешение опубликовать свои фотографии.

ЛИТЕРАТУРА:

1. Бекреев В.В., Рабинович С.А., Зорян Е.В., Груздева Т.А. Лечение хронического болевого синдрома при заболеваниях височно-нижнечелюстного сустава // Институт Стоматологии; часть I - №57, часть II - №58. - 2012, 2013.
2. Бульчева Е.А., Чикунов С.О., Алпатова Ю.В. Разработка системы восстановительной терапии больных с различными клиническими формами заболеваний височно-нижнечелюстного сустава, осложненных мышечной гипертензией // Институт Стоматологии; часть I - №57, часть II - №58, часть III - №59. - 2012, 2013.
3. Бульчева Е.А. Дифференцированный подход к разработке патогенетической терапии больных с дисфункциональной височно-нижнечелюстной суставной гипертензией жевательных мышц. Дис. ... док-ра мед. наук. - [Место защиты: ГОУВПО "Санкт-Петербургский государственный медицинский университет"]. - Санкт-Петербург. - 2010.
4. Кудрявцева О.А. Особенности диагностики и лечения больных с зубочелюстными аномалиями, осложненными заболеваниями височно-нижнечелюстных суставов: Дис. ... канд. мед. наук. - [Место защиты: ГОУВПО "Санкт-Петербургский государственный медицинский университет"]. - Санкт-Петербург. - 2010.
5. Проффит У.Р. Современная ортодонтия / Уильям Р. Проффит; перевод с англ.; Под ред. чл.-корр. РАМН, проф. Л.С.Персина. - М.: МЕДпресс-информ, 2006. - С. 519-520.
6. Ронкин К. Использование принципов нейромышечной стоматологии при реконструктивном протезировании пациента с патологией прикуса и дисфункцией височно-нижнечелюстного сустава (ВНЧС) // Dental market #5. - 2006.
7. Ряховский А.Н. Сравнительная характеристика жевательных проб // Стоматология. - 1992. - №1.
8. Силин А.В. Проблемы диагностики, профилактики и лечения морфофункциональных нарушений в височно-нижнечелюстных суставах при зубочелюстных аномалиях: Дис. ... док-ра мед. наук: 14.00.21 / Силин Алексей Викторович; [Место защиты: ГОУДПО "Санкт-Петербургская медицинская академия последипломного образования"]. - Санкт-Петербург, 2007.
9. Трезубов Т.Н., Бульчева Е.А., Хорева Ю.А. Использование метода видеоконьютерного аутоотренинга для лечения больных с расстройствами ВНЧС сустава, сочетающимися с парафункцией жевательных мышц // Труды IV Всероссийского съезда стоматологов. - М. - 2001. - С. 235-237.
10. Трезубов В.Н., Карвасарский Б.Д., Бульчева Е.А., Колотильщикова Е.А., Чехлатый Е.И. Исследование особенностей личности пациентов с расстройствами височно-нижнечелюстного сустава (ВНЧС), осложненными парафункциями жевательных мышц // Институт Стоматологии. - 2006. - №32.
11. Фадеев Р.А., Кудрявцева О.А., Польщикова И.В. Выявление и подготовка к устранению окклюзионных нарушений у пациентов с дисфункциями височно-нижнечелюстных суставов // Институт Стоматологии; часть I - №32, часть II - №33. - 2006.
12. Хватова В.А. Клиническая гнатология. - М.: ОАО "Издательство "Медицина". - 2008. - С. 127.
13. Хорошилкина Ф.Я., Персин Л.С., Окушко-Калайникова В.П. Ортодонтия. Профилактика и лечение функциональных, морфофункциональных и эстетических нарушений в зубочелюстно-лицевой области. - Книга IV. - 2004.
14. Цимбалистов А.В., Калмыкова Э.А., Синицкий А.А., Лопушанская Т.А., Войтыцкая И.В. Клинико-физиологическое обоснование применения чрезкожной электронейростимуляции для лечения стоматологических больных с дисфункцией жевательной мускулатуры // Институт Стоматологии. - 2012. - №57.
15. Червоток А.Е. Функциональное состояние опорно-двигательного аппарата у больных с аномалиями и деформациями: Дис. ... канд. мед. наук: 14.00.51 / Червоток Андрей Евгеньевич; [Место защиты: ГОУВПО "Санкт-Петербургский государственный медицинский университет"]. - Санкт-Петербург, 2009.
16. Щербаков А.С., Петрикас И.В., Буланов В.И., Загорко М.В. Изучение распространенности и диагностика функциональных нарушений ВНЧС у лиц молодого возраста // Институт Стоматологии. - 2013. - №58.
17. Chan C.A. Applying the neuromuscular principles in TMD and Orthodontics. J of the American Orthodontic Society, 2004.
18. Jankelson, R.R.: Neuromuscular Dental Diagnosis and Treatment, Ishiyaku EuroAmerica, Inc. Publishers, 1990.
19. Okeson, Jeffrey R. "Management of Temporomandibular Disorders and Occlusion". 5th edition. Mosby, Inc. 2003. ISBN 0-323-01477-1.